Intoxications au Monoxyde de Carbone (CO)



Dr Mounir Gazzah

2017

Cas clinique

Mois de décembre à 8H

Un jeune étudiant de 23 ans

Amené par ses amis aux urgences en état de coma

Circonstances

- Habite dans un studio vétuste
- Retrouvé en coma dans son lit
- Pas d'antécédents connus
- Coma, Glasgow 8/15
- TA = 9 - Pouls = 120
- Détresse respiratoire
- Hypertonie

1. Conduite à tenir immédiate ?

1. Éliminer une hypoglycémie
2. Éliminer une intoxication aux opiacés



Glycémie
ou test SG 30%
+/- NARCAN®



Intubation

2. Diagnostic étiologique ?

COMA : diagnostic étiologique

Rechercher une cause :

1. **Métabolique (hypoglycémie ++)**
2. **Intoxication**
3. **Traumatisme crânien**
4. **Neurologique**

Les données de l'interrogatoire et le tableau clinique sont évocateurs

Le tueur silencieux



Intoxication au Monoxyde de Carbone (CO)

Les intoxications au monoxyde de carbone et aux gaz d'hydrocarbures menacent leurs victimes de décès anoxiques brutaux et de séquelles neurologiques graves.






Café Hookah
قهوة الأركيلة


CO

1. INHALATION

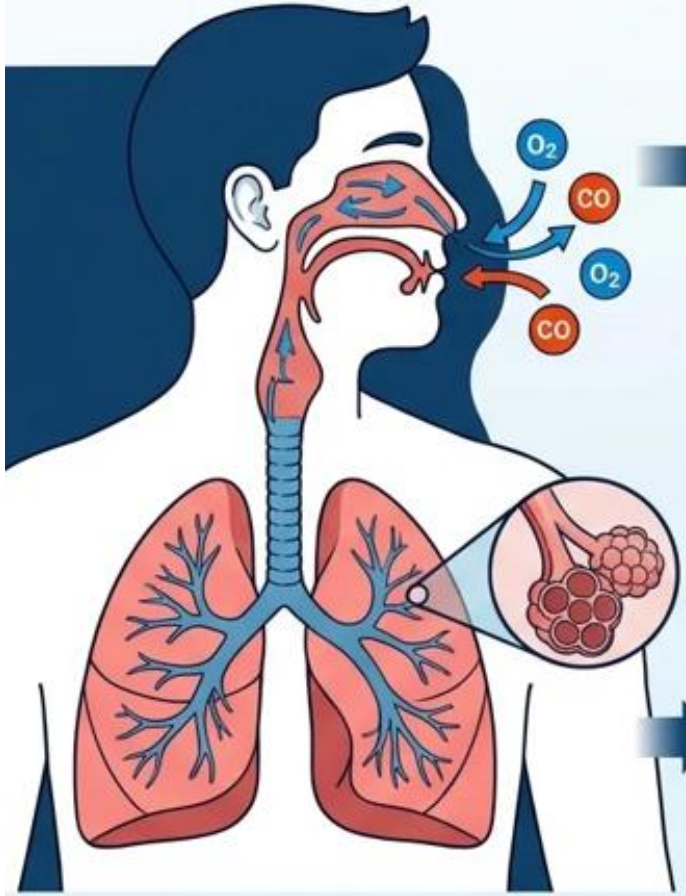

2. LA FIXATION SUR L'HÉMOGLOBINE

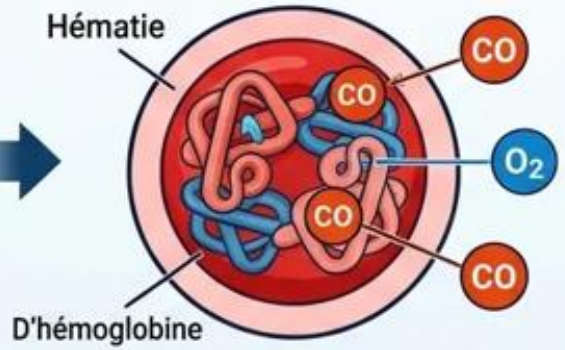

2. FORMATION DE CARBOXYHÉMOGLOBINE (HbCO)

Le CO se fixe sur l'hémoglobine avec une affinité 200 fois supérieure à l'oxygène (O2), prenant sa place.

4. L'HYPOXIE TISSULAIRE

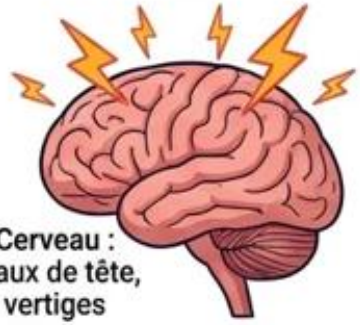

Cerveau : maux de tête, vertiges



Cœur : souffrance cardiaque, ischémie

LE BLOCAGE DE L'OXYGÉNATION

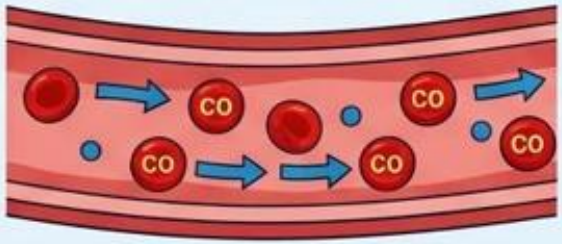

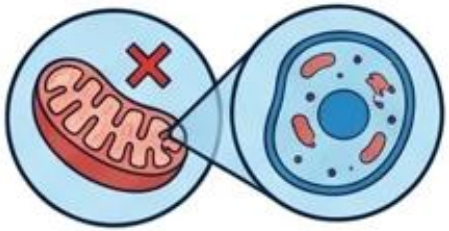

1. INHALATION DE CO

Le monoxyde de carbone (CO) est inhalé et pénètre dans les poumons.

3. DÉFAUT DE TRANSPORT D'O2

L'oxygène ne peut plus être libéré ni transporté efficacement vers les tissus.

4. HYPOXIE TISSULAIRE ET CELLULAIRE

Privation d'oxygène dans les organes vitaux (cerveau, cœur), entraînant des dommages cellulaires et des symptômes graves.

et pénètre dans les poumons.

transporté efficacement vers les tissus.

(cerveau, cœur), entraînant des dommages cellulaires et des symptômes graves.

Signes cliniques



- **Céphalée**, souvent intense
- **Asthénie**
- **Faiblesse musculaire**
- **Vomissements**
- **Parfois troubles psychiques, agitation**

Signes neurologiques

- **Hypertonie**, trismus bilatéral, raideur de la nuque, voire des réactions de décortication.
- **Signes d'irritation pyramidale** (signe de Babinski) ou des signes déficitaires localisés (monoplégie ou hémiplégie, paralysie faciale ou oculomotrice)
- **Coma profond avec hypotonie**, troubles neurovégétatifs, convulsions

Signes cardio-respiratoires

- Troubles du rythme
- État de choc
- Œdème aigu pulmonaire
- Syndrome coronarien aigue

Signes cutanés

- **Couleur rouge vive des téguments**
- **Phlyctènes**



Atteinte du fœtus

Une exposition au CO durant la grossesse peut provoquer la mort du fœtus ou des malformations surtout au niveau du squelette et du système nerveux.

Séquelles

- Syndrome séquellaire post-intervallaire
  - Troubles de la mémoire
  - Mouvements anormaux
  - Troubles psychiques

Diagnostic

- **« L'interrogatoire sur les circonstances de découverte des victimes, leur environnement immédiat et leur état clinique les jours précédant l'accident sont donc un élément décisif du diagnostic »**
- **« En milieu domestique, l'absence de pathologies évolutives récentes et la découverte de victimes dans une enceinte fermée en présence d'un moyen de chauffage défectueux, signent pratiquement le diagnostic d'intoxication au CO ou gaz d'hydrocarbures. »**

Pr Slah Bouchoucha

Le dosage de la carboxyhémoglobine

- **Taux ≥ 15% d'HbCO est synonyme d'intoxication au CO**
- **Fumeurs : peut atteindre 8 - 10%**
- **La ½ vie de l'HbCO est de**
  - **4 H en air ambiant**
  - **90 min en oxygène pur normobare**
  - **20 à 25min en oxygène hyperbare**

Oxymètres de pouls

- Ne sont pas capables de distinguer la carboxyhémoglobine de l'oxyhémoglobine,
- La SatO2 peut être normale dans les intoxications au CO



Conduite à tenir



Oxygène +++

- 12 litres
- Masque à haute concentration
- Précoce
- Durée 12 heures au moins

Formes graves :

- intubation
- Caisson hyperbare

1. Mesures immédiates et mise en sécurité

• **Soustraction au toxique :** s'assurer que le patient est évacué de l'atmosphère contaminée.

• **Vérifier la liberté des voies aériennes supérieures**, l'état respiratoire et l'hémodynamique. Intubation orotrachéale et ventilation mécanique si coma profond (Glasgow < 8), détresse respiratoire ou instabilité hémodynamique.

• **Oxygénothérapie à haut débit : oxygène pur (FiO2 proche de 100 %)** via un masque à haute concentration (ou ballon/ventilateur en cas d'intubation),

• **Voie veineuse** périphérique

• **Prélever un bilan initial**

• **Surveillance en milieu hospitalier**

2. Indication de l'oxygénothérapie hyperbare (OHB)

Critères faisant discuter l'OHB

(en concertation avec le centre hyperbare) :

• Perte de connaissance transitoire ou initiale, coma, convulsions, troubles neurologiques objectifs.

• Grossesse (quel que soit le taux d'HbCO maternelle, en évaluant le rapport bénéfice/risque avec le centre référent).

• Atteinte cardiaque (ischémie myocardique, trouble du rythme grave, défaillance hémodynamique) ou acidose sévère / hyperlactatémie marquée.

• Taux d'HbCO élevé (souvent discuté au-delà de 15–25 %, modulé par le contexte clinique et le délai).